

ÉVALUATION RESPIRATOIRE

Formation paramédicale en soins
primaires

Module:11
Section:04



- Les plaintes respiratoires représentent plus de 15 % des appels d'urgence en Nouvelle-Écosse (les problèmes et arrêts respiratoires).
- Les problèmes respiratoires peuvent découler d'une exposition à divers environnements toxiques.
 - L'évaluation des lieux est primordiale.

- Évaluation des lieux
 - Assurer sa propre sécurité
 - Appliquer les PALO
 - Déterminer les environnements de sauvetage à faibles niveaux d'oxygène
 - Gaz, produits chimiques ou agents biologiques
 - Recueillir les indices susceptibles de fournir des renseignements sur le patient

Impression générale du patient

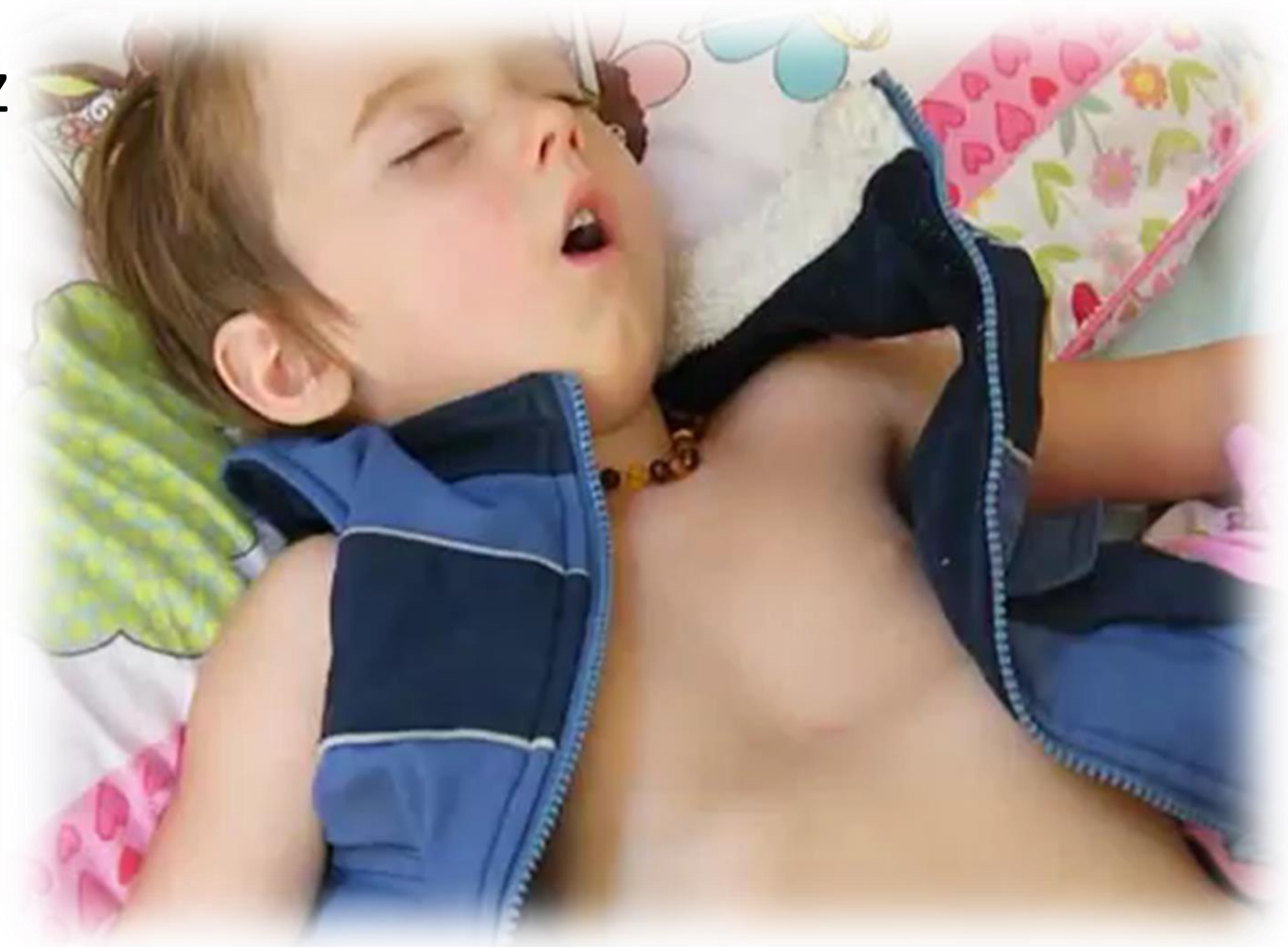- Poste
- Couleur
- État mental
- Capacité de parler
- Effort respiratoire



- Le plus important est d'abord de reconnaître les affections mettant la vie du patient en péril.
- Les signes de détresse respiratoire potentiellement mortelle chez les adultes comprennent :
 - Altération du niveau de conscience
 - Cyanose grave
 - Absence de bruits respiratoires
 - Stridor
 - Dyspnée, difficulté à prononcer un ou deux mots
 - Tachycardie
 - Pâleur ou transpiration abondante
 - Utilisation des muscles accessoires (et présence de rétractions)
- Quels sont les autres signes de détresse respiratoire?

Signes de détresse respiratoire

- Battement des ailes du nez
- Rétraction intercostale
- Utilisation des muscles accessoires
- Cyanose
- Lèvres pincées
- Signe de la trachée



- Une respiration bruyante indique une obstruction partielle des voies respiratoires.
- L'obstruction des voies respiratoires n'est pas toujours bruyante
- Le cerveau ne peut survivre que quelques minutes en asphyxie.
- La ventilation est inutile si les voies respiratoires sont bloquées.
- L'ouverture des voies respiratoires est inutile si le patient est apnéique.
- Dégager les voies respiratoires

- Signes d'affections potentiellement mortelles
 - Altération de l'état mental
 - Cyanose centrale grave, pâleur ou transpiration abondante
 - Bruits respiratoires anormaux ou absents
 - Parole limitée à un ou deux mots
 - Tachycardie
 - Utilisation des muscles accessoires ou présence de rétractions

- Anamnèse SAMAIE(SAMPLE)
- Anamnèse AFQRGH(OPQRST)
 - Orthopnée et dyspnée paroxystique nocturne
 - Toux et hémoptysie
 - Douleur thoracique associée
 - Antécédents de tabagisme ou exposition à de la fumée secondaire
 - Antécédents pharmaceutiques (observance, médicaments de secours?)
 - Épisodes similaires antérieurs

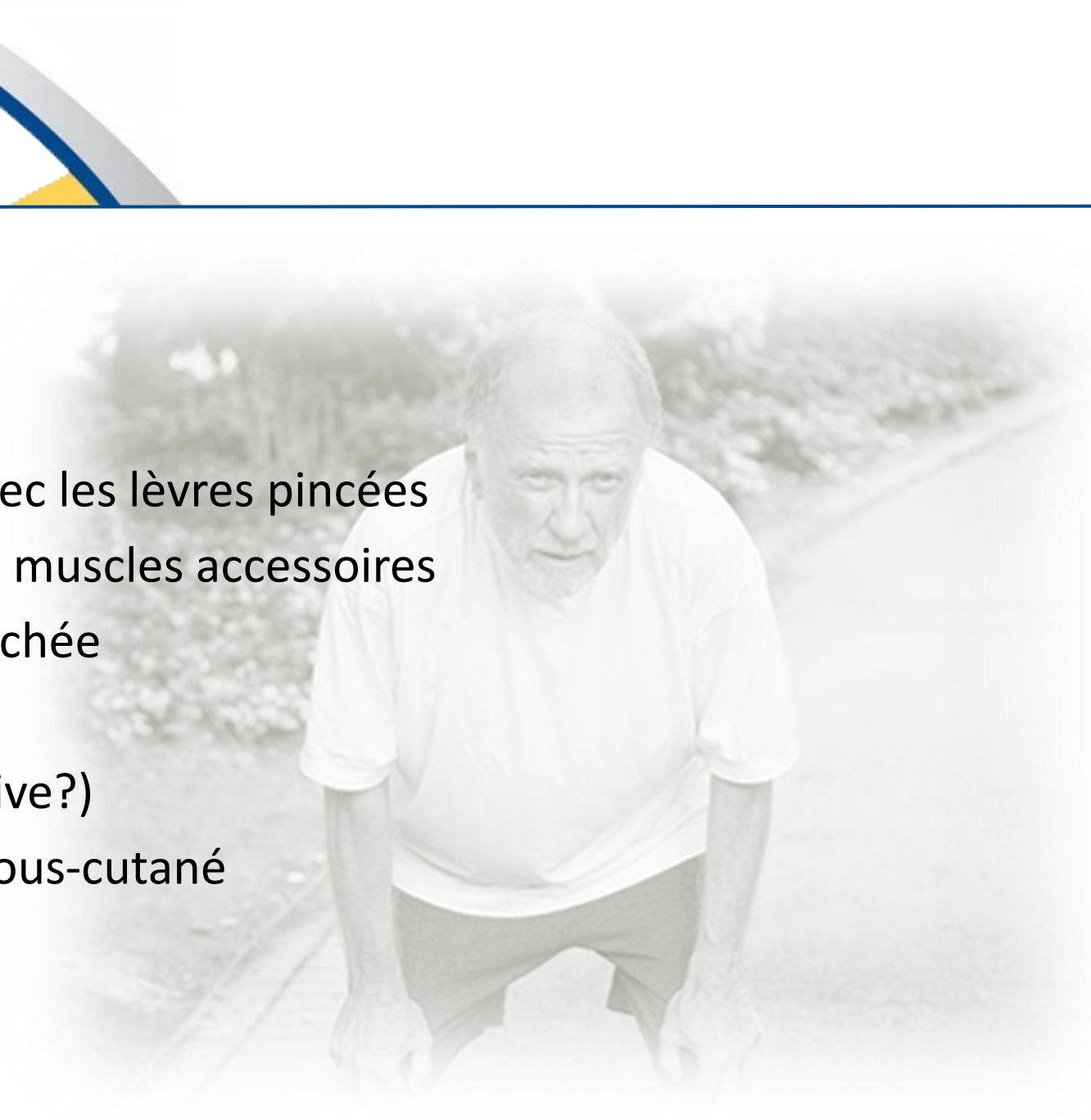- S'il s'agit d'une affection nouvelle ou non diagnostiquée, il faut déterminer la nature du problème :
 - Ventilation
 - Diffusion
 - Irrigation

- Fréquence cardiaque
 - Tachycardie
 - Signe d'hypoxémie, sympathomimétique
 - Bradycardie
 - Hypoxémie grave et arrêt cardiaque imminent
- Tension artérielle
 - L'hypertension peut découler de la prise de médicaments sympathomimétiques.
 - Pouls paradoxal?

- Fréquence respiratoire
 - N'est pas toujours un signe précis de l'état respiratoire
 - Importance des tendances
 - Supposer qu'une fréquence élevée est causée par de l'hypoxie.
 - Supposer qu'une fréquence basse est signe d'un imminent arrêt respiratoire.
 - Le ralentissement de la fréquence respiratoire lorsque l'affection ne s'améliore pas est un signe d'épuisement.
 - Profils respiratoires anormaux possibles
 - Bruits respiratoires

Inspection

- Cyanose
- Respiration avec les lèvres pincées
- Utilisation des muscles accessoires
- Signe de la trachée
- DVJ
- Toux (productive?)
- Emphysème sous-cutané
- Enflure

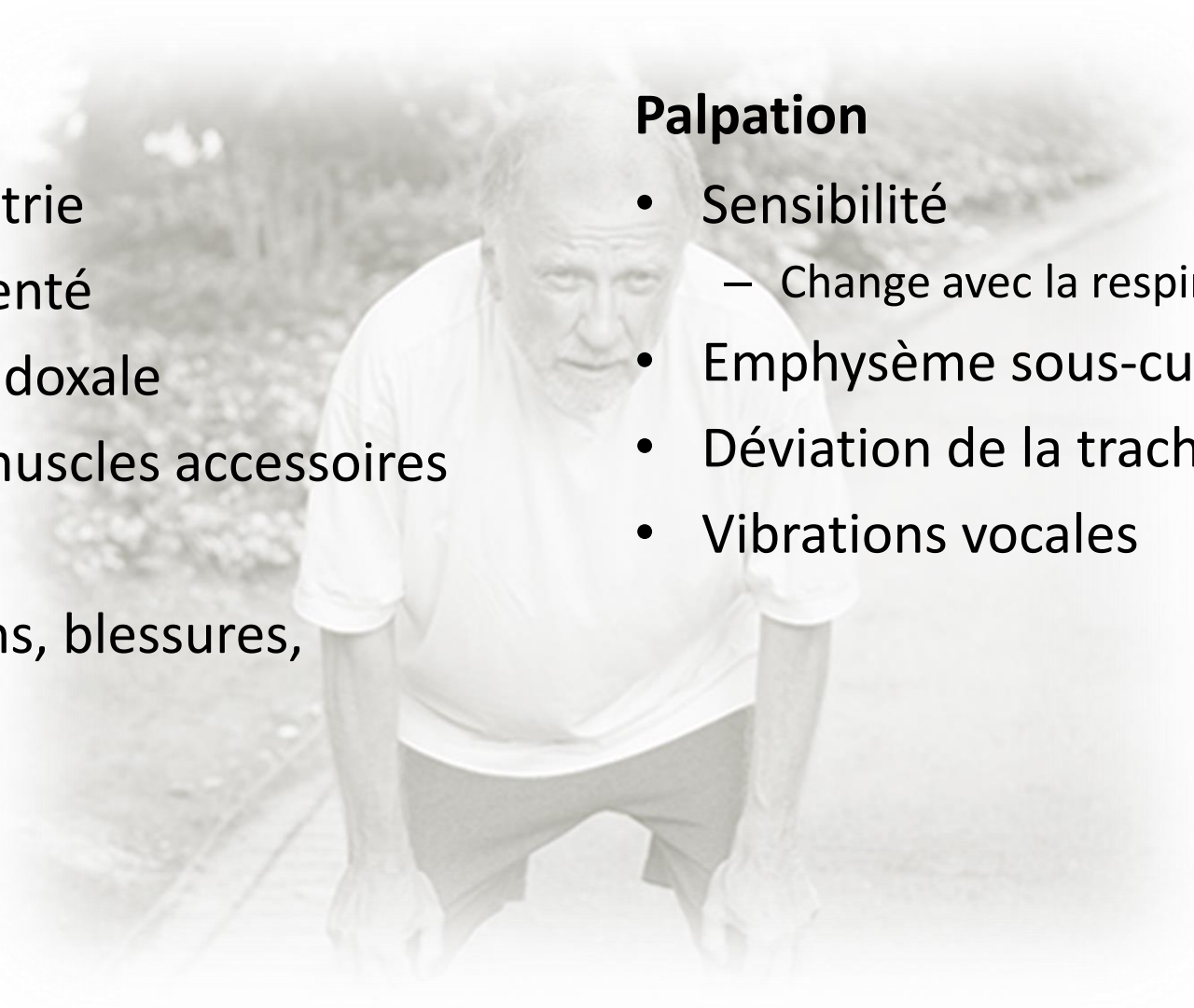


Inspection

- Symétrie/asymétrie
- Diamètre augmenté
- Respiration paradoxale
- Utilisation des muscles accessoires
- Douleur?
- Cicatrices, lésions, blessures, malformations

Palpation

- Sensibilité
 - Change avec la respiration?
- Emphysème sous-cutané
- Déviation de la trachée
- Vibrations vocales

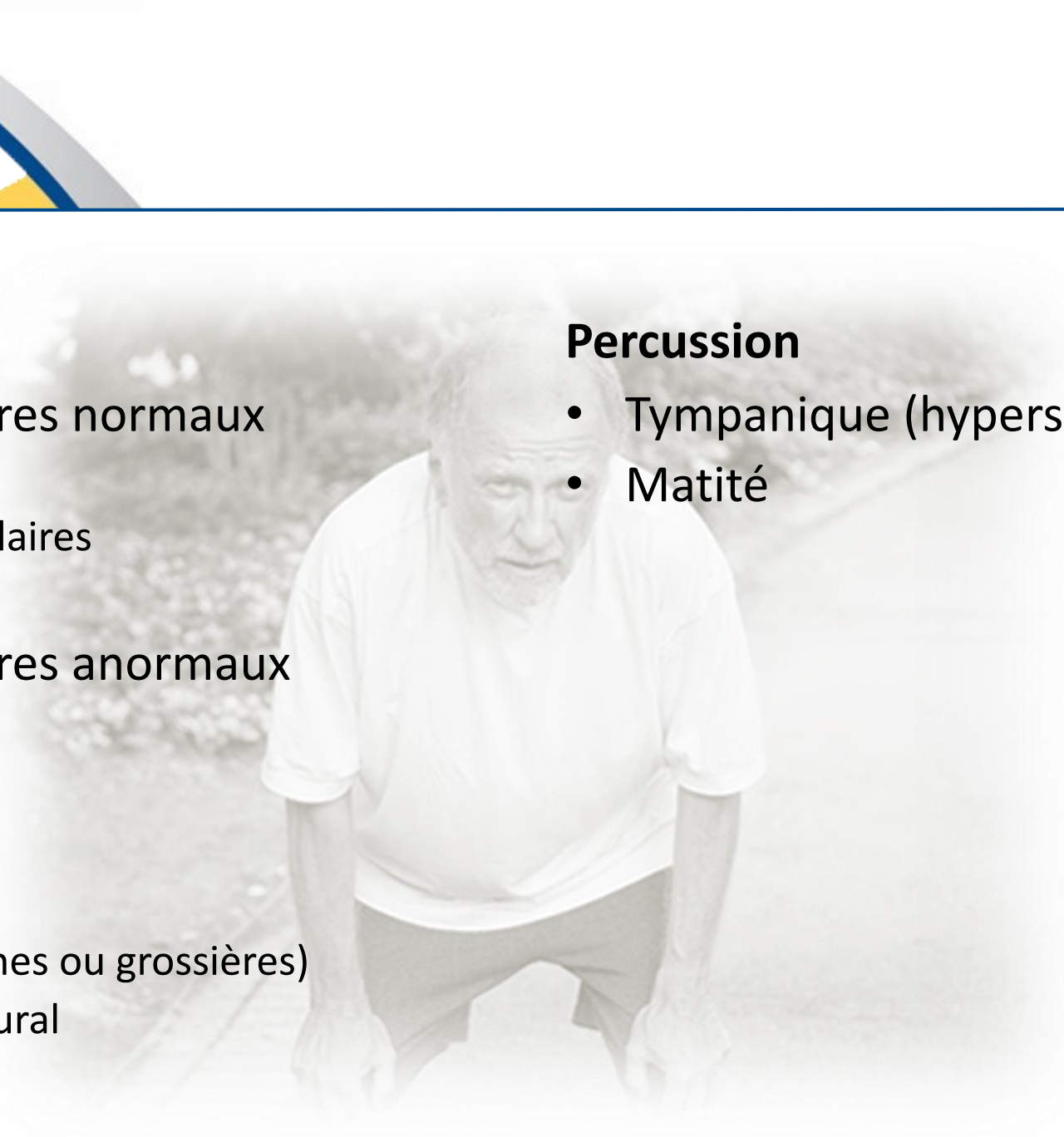


Auscultation

- Bruits respiratoires normaux
 - Bronchiques
 - Broncho-vésiculaires
 - Vésiculaires
- Bruits respiratoires anormaux
 - Ronflement
 - Stridor
 - Sifflement
 - Râles
 - Crépitations (fines ou grossières)
 - Frottement pleural

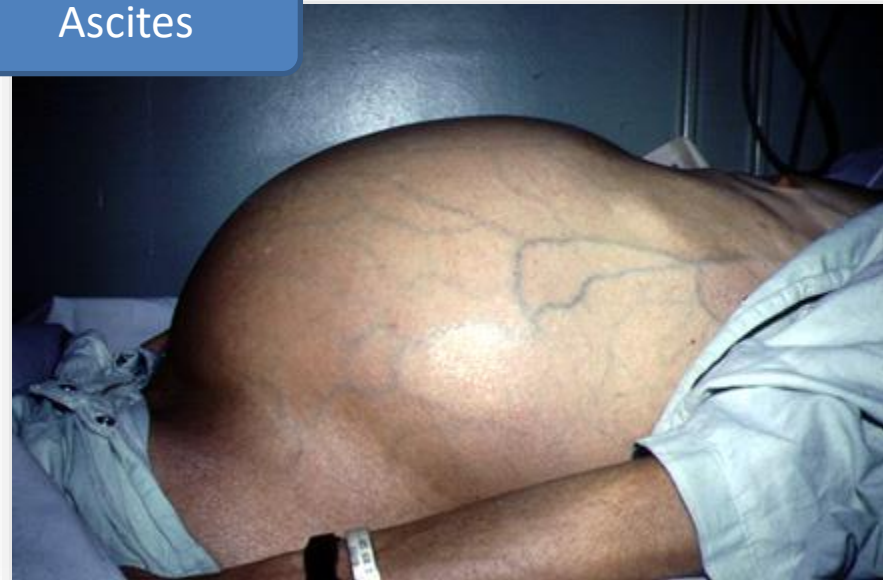Percussion

- Tympanique (hypersonorité)
- Matité

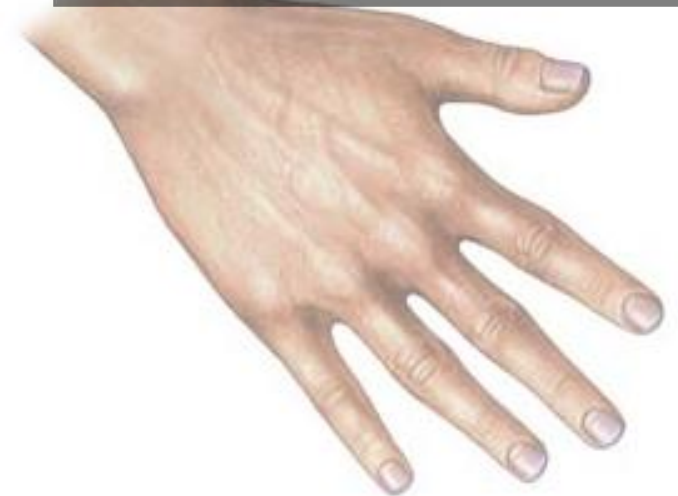
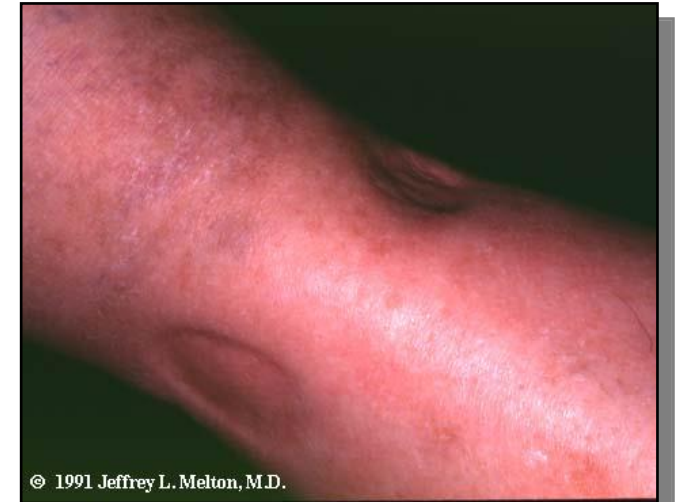
- Abdomen
 - Respiration du ventre?
 - Douleur?
 - Distension

Ascites

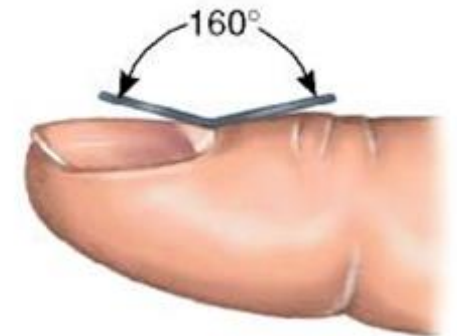


- Extrémités
 - Cyanose périphérique
 - Hippocratisme digital (dû à l'hypoxémie chronique)
 - Spasme carpo-pédal (dû à l'hypercapnie)
 - Œdème (godet?)
 - Signe du pli cutané (persistant?)

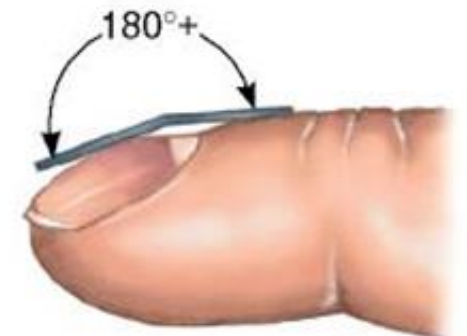


- Cyanose périphérique
- Enflure et rougeur, symptomatique d'un caillot veineux
- Hippocratismes digitaux, qui indiquent une hypoxie chronique
- Spasme carpo-pédal (dû à l'hypercapnie)
- Œdème (godet?)
- Pli cutané (persistant?)

Doigt normal



Hippocratismes digitaux



- Oxymétrie de pouls
- Surveiller
- TA
- Glycémie
- Patient intubé :
 - Capnographie
- Noter les tendances